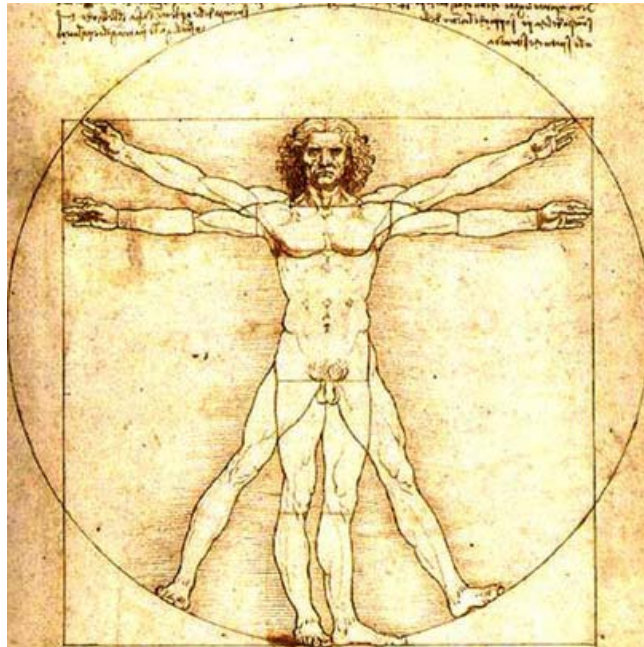

Chapter 5: Muscular system

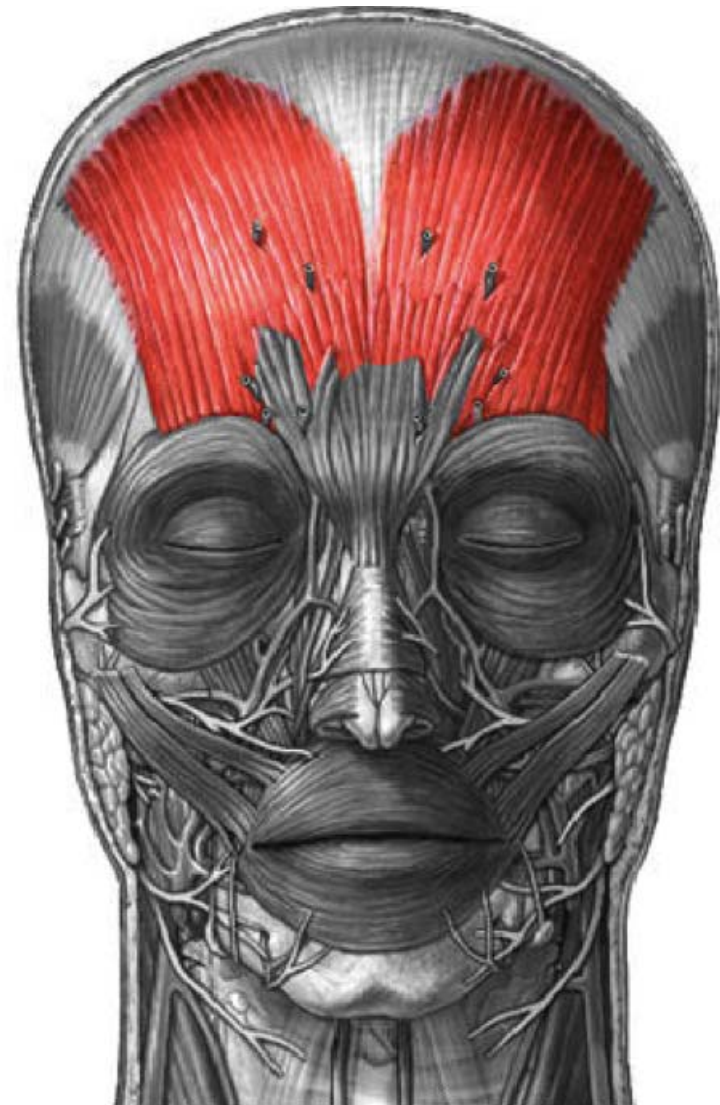
Physical Therapy, Uiduk Univ. Ph,D. Park Sang Young



연구개발 연구비용

Frontalis, 이마근

- O:** 머리뒤편개 널힘줄
- I:** 이마쪽 피부
- N:** 얼굴신경(VII)
- A:** 이마주름, 눈썹 올림



Frontalis

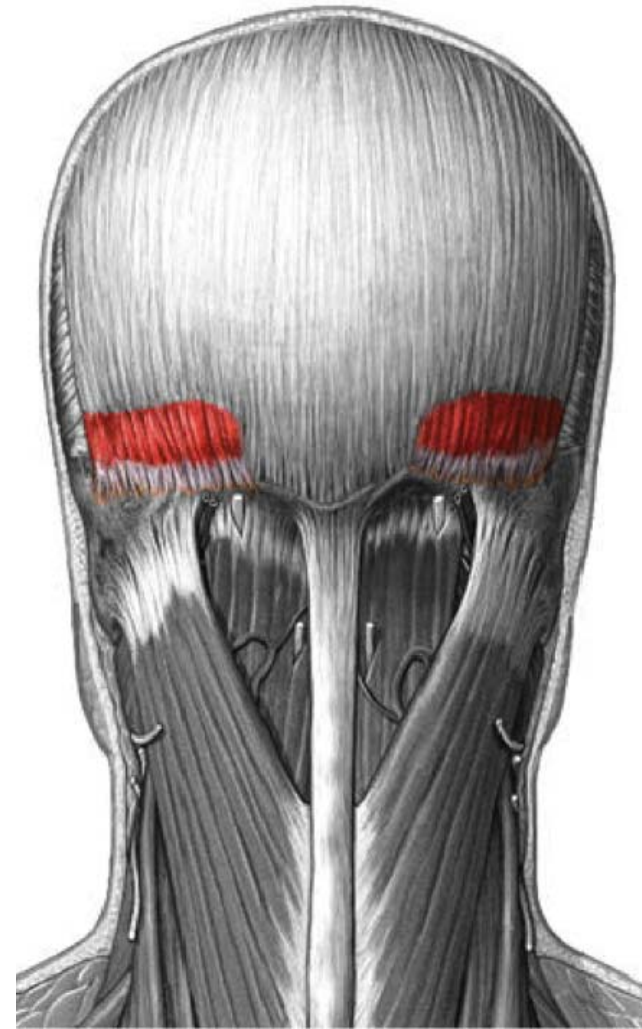
Occipitalis, 뒤통수근

O: 뒤통수뼈

I: 머리뒗개 널힘줄

N: 얼굴신경(VII)

A: 머리뒗개 널힘줄 긴장 유지



occipitalis

Orbicularis oculi, 눈둘레근

O: 이마뼈, 위턱뼈, 광대뼈, 안쪽 눈꺼풀인대

I: 눈확의 피부

N: 얼굴신경(VII)

A: 눈 감기

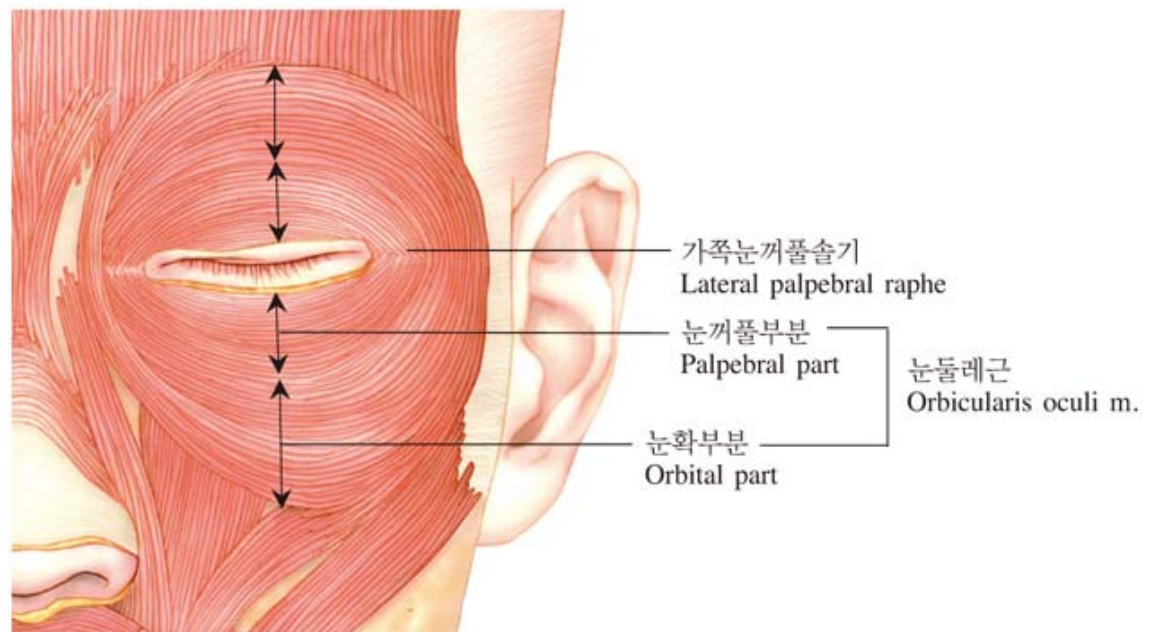


그림 5-13. 눈둘레근(정인혁, 간추린 사람해부학, 2011년)

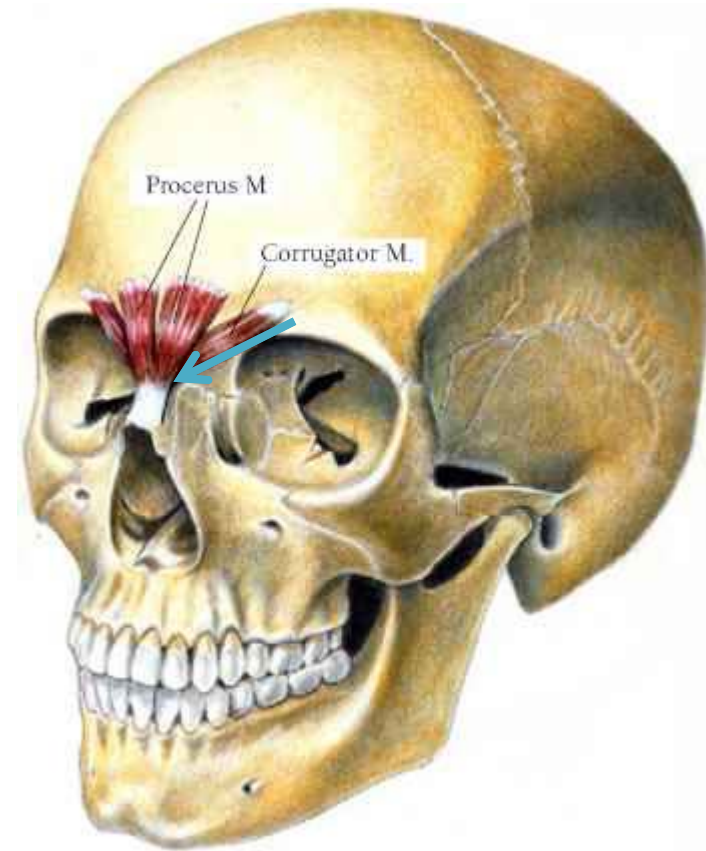
Corrugator supercilii, 눈썹주름근

O: 이마뼈: 눈확위안쪽

I: 눈썹 안쪽 1/2 피부

N: 얼굴신경(VII)

A: 눈썹의 안쪽 끝 내측 하방으로 내림



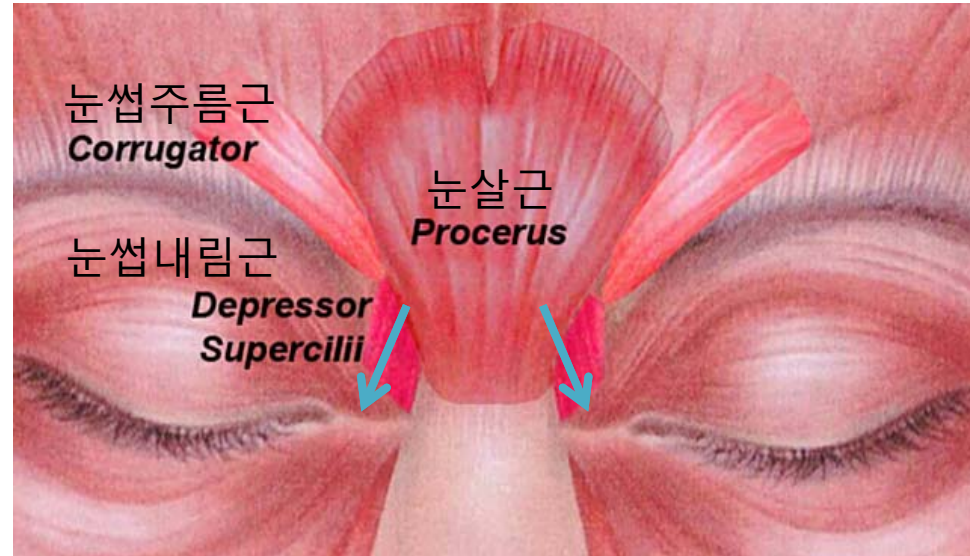
Depressor supercilli, 눈썹내림근

O: 눈돌레근

I: 눈썹활의 안쪽 피부

N: 얼굴신경(VII)

A: 눈썹 내림



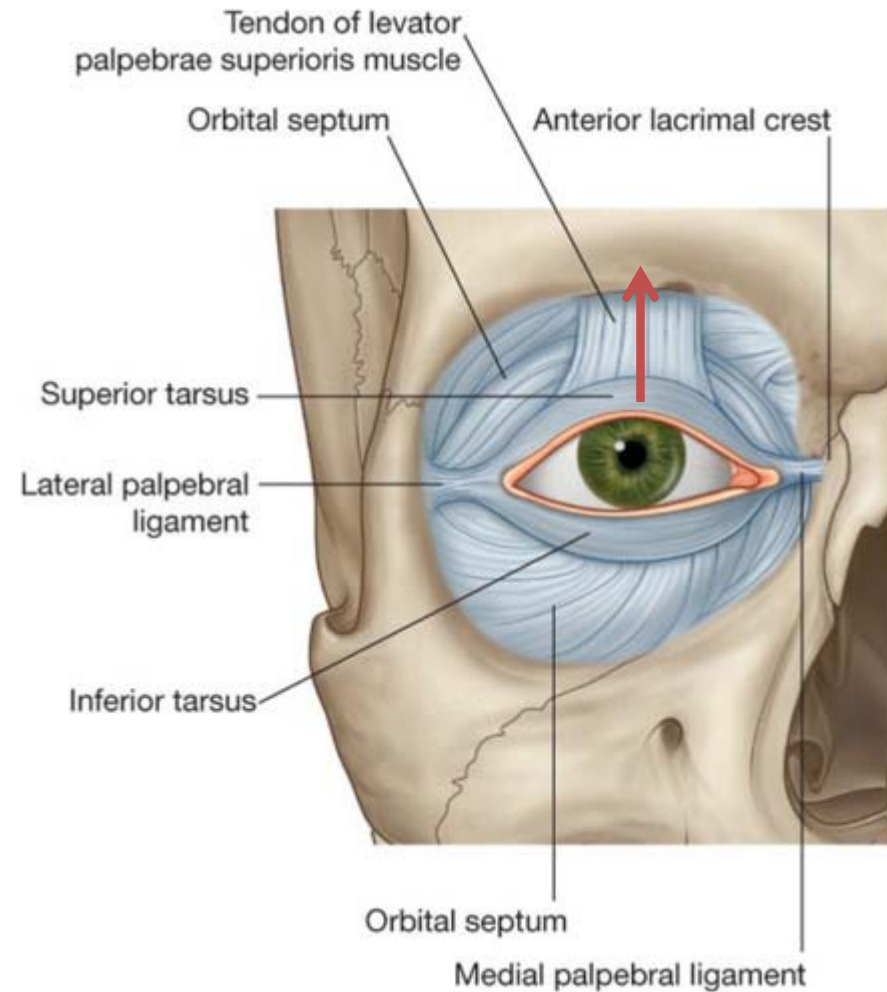
Levator palpebrae superioris, 눈꺼풀올림근

O: 온힘줄고리

I: 위눈꺼풀의 피부

N: 눈돌림신경(oculomotor, III)

A: 눈 뜨기



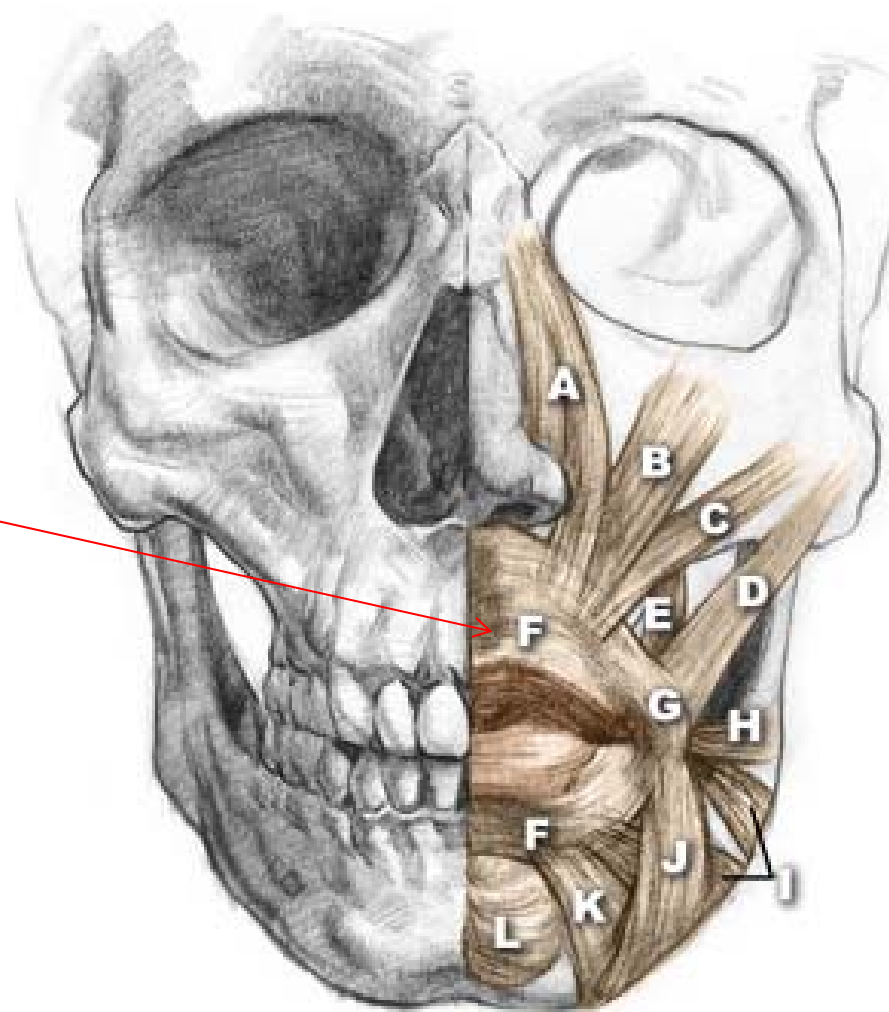


어근 근유

입주위 근육

Orbicularis oris, 입술레완

- O:** 입술의 피부
- I:** 입주위 피부
- N:** 얼굴신경(VII)
- A:** 입술 오므리기



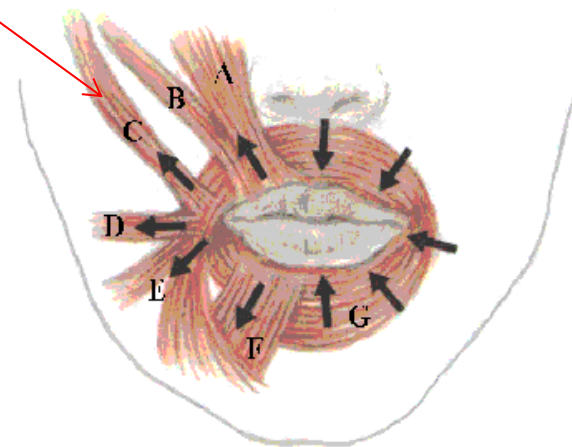
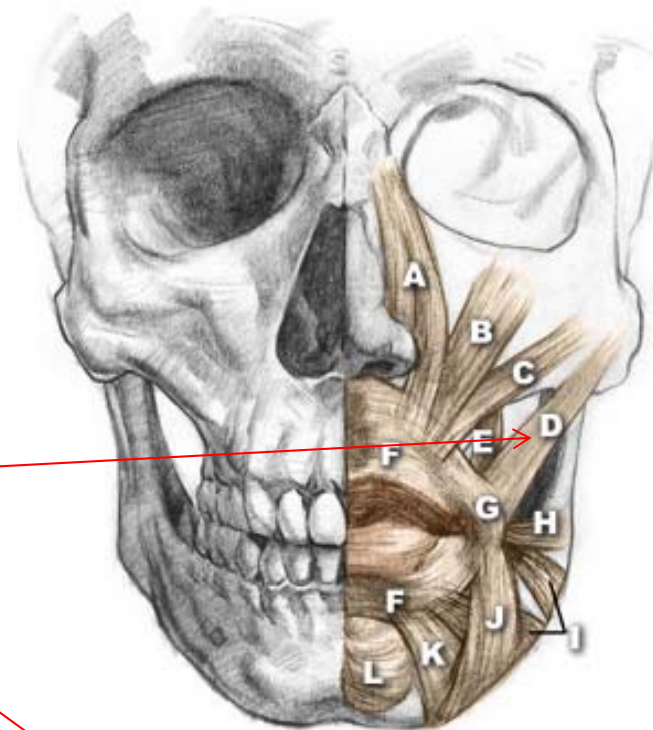
Zygomaticus major, 큰광대근

O: 광대활

I: 입꼬리, 윗입술 바깥쪽

N: 얼굴신경(VII)

A: 입꼬리를 위가쪽으로 당김



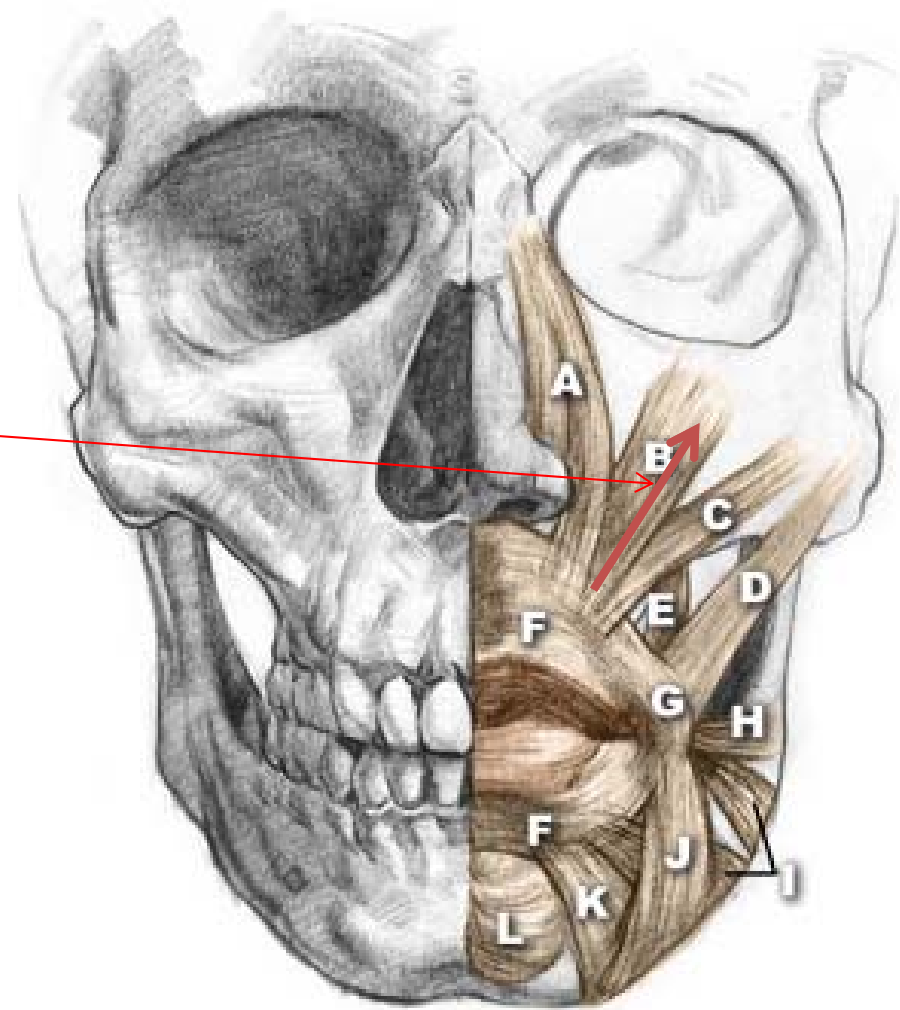
Levator labii superioris, 윗입술올림근

O: 위턱뼈 이마돌기, 광대뼈

I: 윗입술 안쪽

N: 얼굴신경(VII)

A: 윗입술 바깥쪽 위로 당김



Levator labii superioris alaeque nasi, 윗입술콧 방울올림근

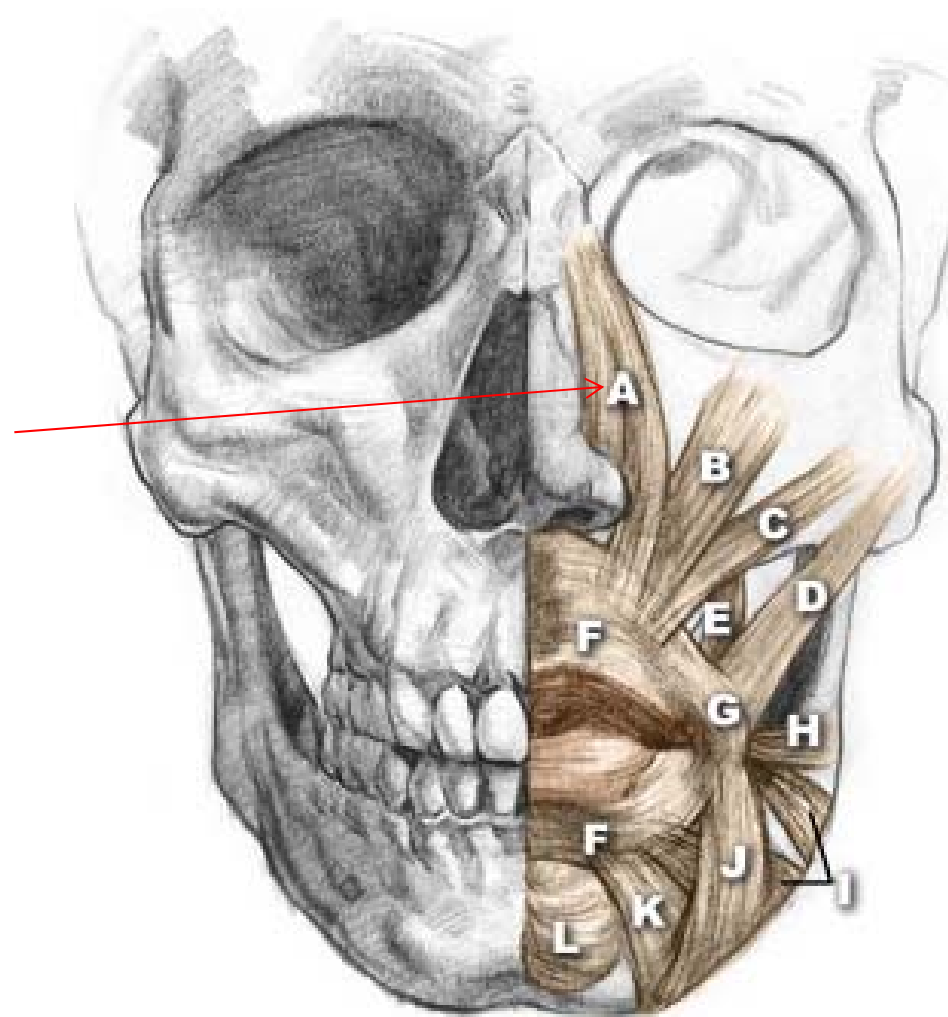


O: 위턱뼈 이마돌기

I: 윗입술, 콧방울

N: 얼굴신경(VII)

A: 윗입술을 당겨 코에 주름 형성



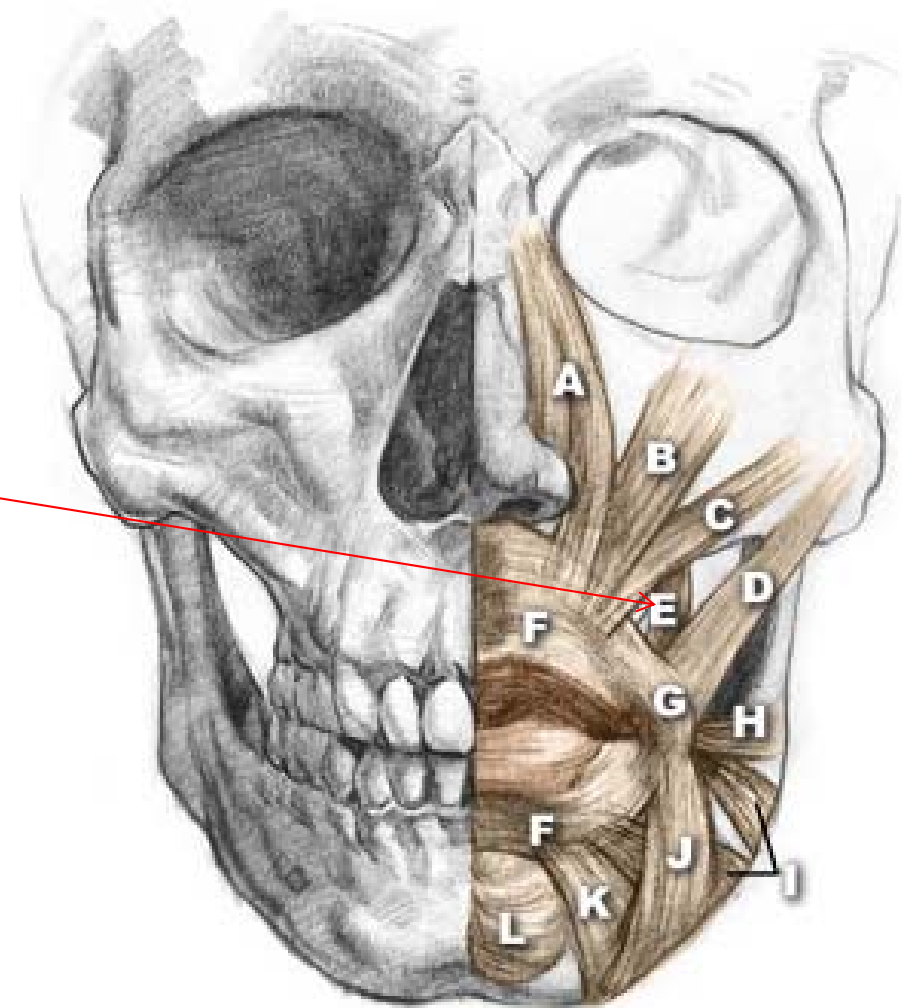
Levator anguli oris, 입꼬리올림근

O: 위턱뼈 앞면아래

I: 입꼬리

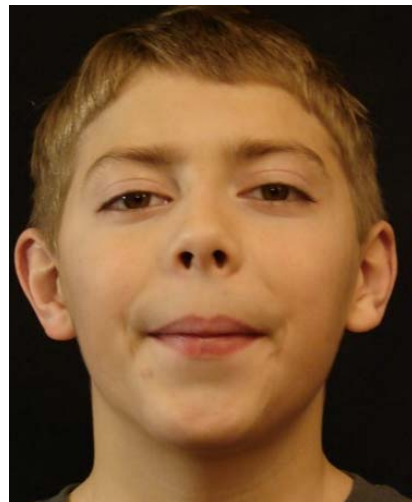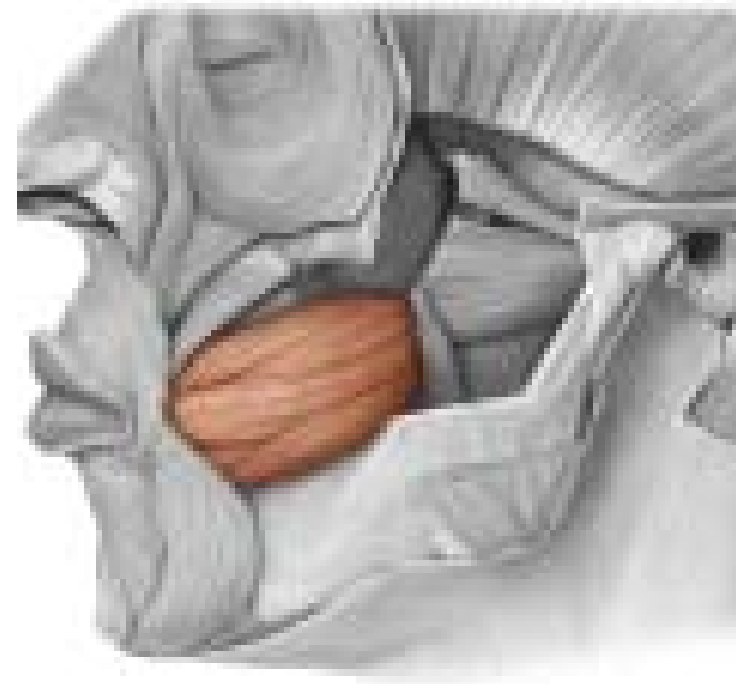
N: 얼굴신경(VII)

A: 입꼬리 올림



Buccinator, 관악근

- O:** 위턱뼈와 아래턱뼈의 이틀돌기
- I:** 입둘레근
- N:** 얼굴신경(VII)
- A:** 뺨을 압박하여 공기를 내뿜음



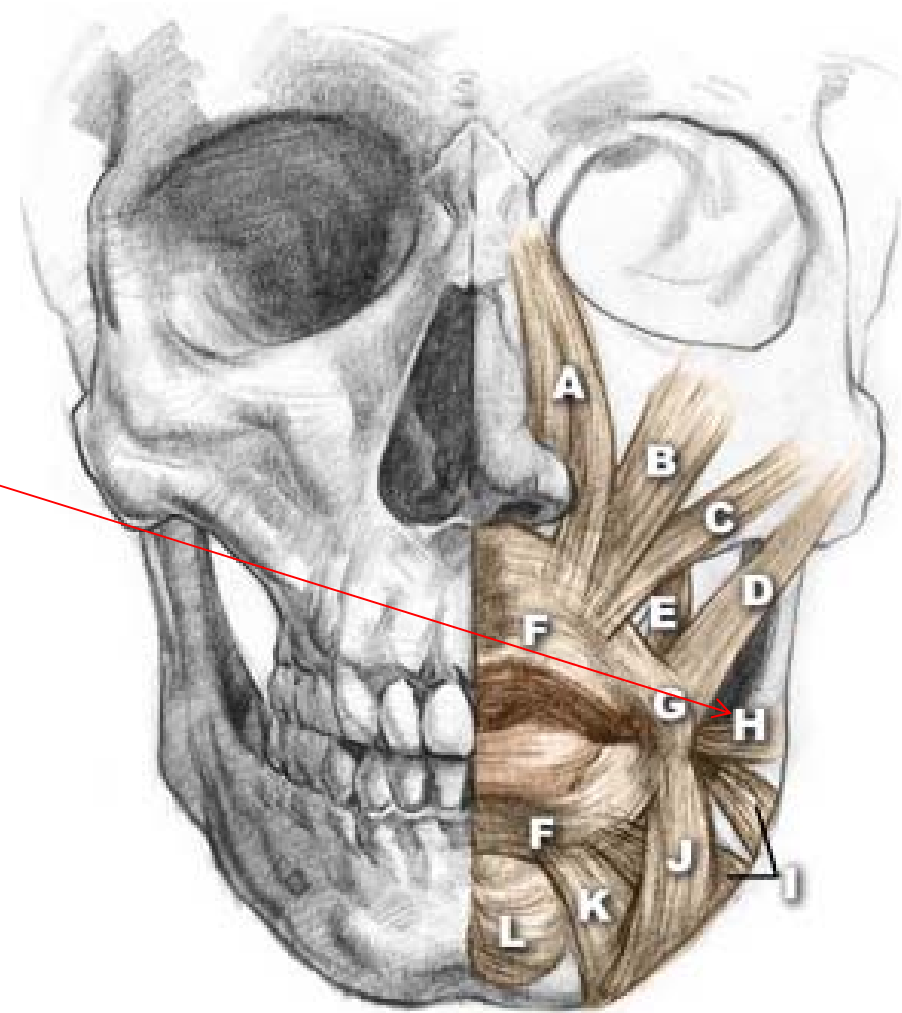
Risorius, 입꼬리당김근

O: 깨물근과 넓은목근의 근막

I: 입꼬리

N: 얼굴신경(VII)

A: 입꼬리를 가쪽으로 당김



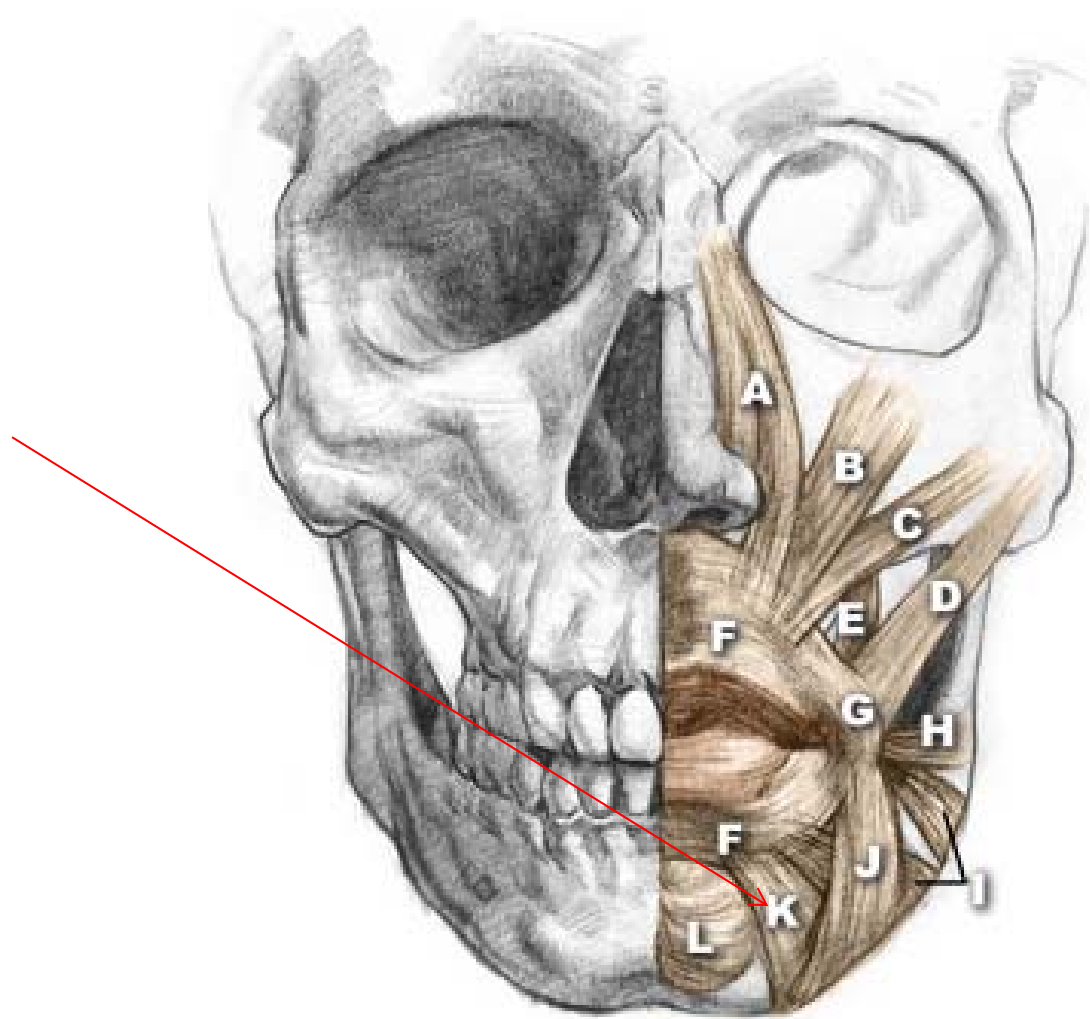
Deprissor labii inferioris, 아래입술내림근

O: 아래턱뼈 턱끝구멍 주위

I: 아랫입술 피부

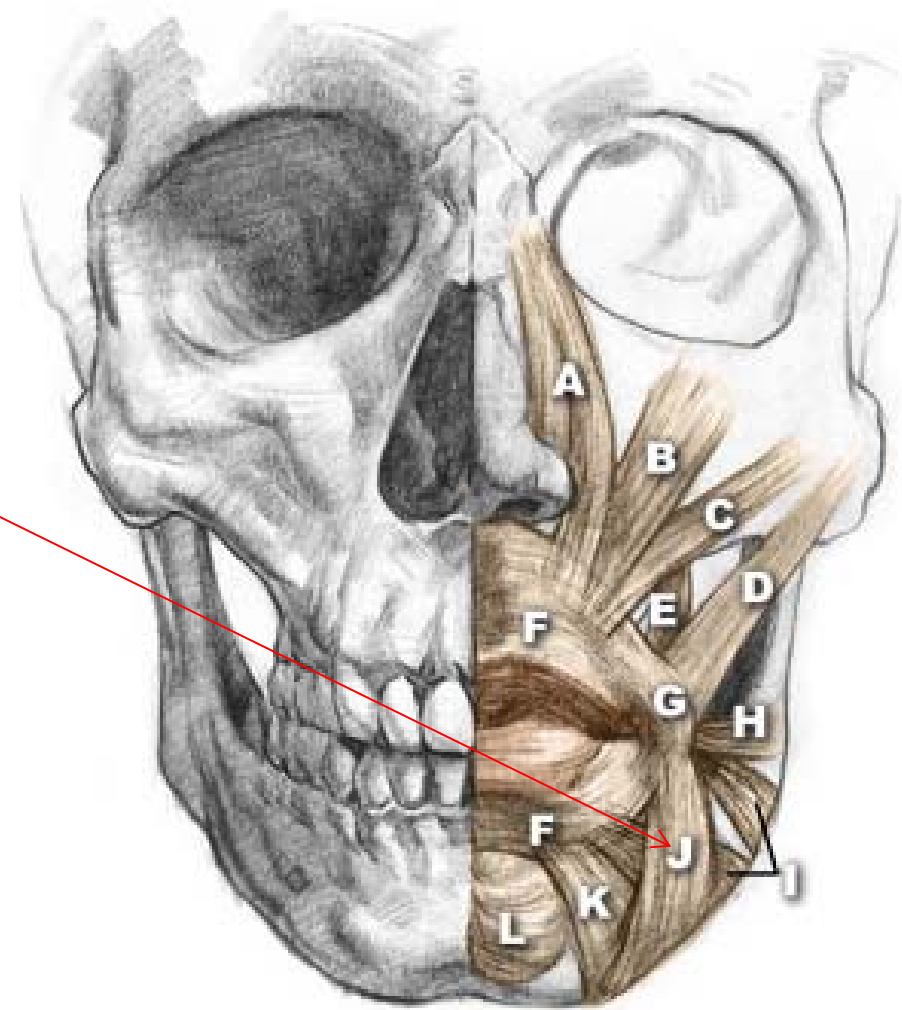
N: 얼굴신경(VII)

A: 아랫입술 내림



Depressor anguli oris, 입꼬리내림근

- O:** 아래턱뼈 아래모서리
- I:** 입꼬리
- N:** 얼굴신경(VII)
- A:** 입꼬리 내림, 슬픈 표정



Mentalis, 턱살근

- O:** 아래턱뼈의 앞니 오목
- I:** 턱의 피부
- N:** 얼굴신경(VII)
- A:** 아랫입술을 위로 당기고 내밀

